Мед.Курсовик - быстро, дешево, надежно!

Курсовая работа

Тема: Острый аппендицит

Профессиональный модуль:

Междисциплинарный курс:

Специальность «Лечебное дело»

Выполнил студент

Курс _____ Группа _____

Преподаватель-руководитель:

Оценка _____

Подпись преподавателя _____

Дата сдачи «____» _____20__ г.

20__ г.

Мед.Курсовик - быстро, дешево, надежно!

СОДЕРЖАНИЕ

Введение.....3
Основная часть 5
1.1.Анатомия червеобразного отростка 5
1.2.Этиология и патогенез острого аппендицита.....6
1.3.Классификация и клиническая картина острого аппендицита.....8
1.4.Диагностика и дифференциальная диагностика острого аппендицита.....11
1.5.Профессиональная деятельность фельдшера при оказании неотложной медицинской помощи пациентам с острым аппендицитом на догоспитальном этапе.....15
1.6.Лечение и профилактика острого аппендицита.....16
Заключение 19
Список использованной литературы.....21
Приложения 23
Приложение 1. Червеобразный отросток.....23
Приложение 2. Острый аппендицит.....24
Приложение 3. Клинико-анатомические формы острого аппендицита 25
Приложение 4. Этапы проведения открытой аппендэктомии.....26

ВВЕДЕНИЕ

Актуальность темы: в настоящее время острый аппендицит занимает второе место после острого холецистита по количеству госпитализации пациентов в хирургическое отделение стационара для оказания неотложной помощи, которая достигает до 30% пациентов. Также острый аппендицит занимает первое место по количеству выполняемых неотложных операций, число которых достигает до 90%. Кроме того, острый аппендицит является наиболее частой причиной перитонита и сепсиса среди населения [9].

Острый аппендицит – это хирургическая проблема, которая имеет высокую медико-социальную значимость, обусловленную её широким распространением. Отмечается, что острое воспаление червеобразного отростка происходит у 5-15% населения высокоразвитых стран в течение всей жизни. С возрастом риск заболевания уменьшается, так если при рождении он составляет 15%, то к 50 годам всего 2%. Большинство случаев заболевания приходится на молодых людей до 30 лет, причем наибольшая частота заболевания отмечается в возрасте 15-20 лет. Важно отметить, что среди женщин острый аппендицит встречается в два раза чаще мужчин, а заболеваемость острым аппендицитом среди насления составляет 4-5 случаев на одну тысячу человек в год [9].

Острый аппендицит является одним из наиболее распространенных острых хирургических заболеваний, которое может возникнуть у любого человека в любом возрасте, но несмотря на то, что симптомы этого заболевания могут быть очень разнообразными, недостаточно серьезное отношение к нему может привести к серьезным осложнениям, включая перитонит, сепсис и даже летальный исход, поэтому фельдшеру важно знать основные клиинческие признаки острого аппендицита и граматно оказать неотложную помощь на догоспитальном этапе, что делает тему данной курсовой работы актуальной.

ОСНОВНАЯ ЧАСТЬ

1.1. Анатомия червеобразного отростка

Червеобразный отросток (аппендикс) – это придаток слепой кишки человека, который представляет собой слепозаканчивающееся трубчатое образование, просвет которого соединяется с просветом слепой кишки (прил. 1) [5].

Червеобразный отросток находится в правом нижнем квадранте живота у взрослых людей. Несмотря на то, что его длина обычно составляет около 10 см, этот параметр может колебаться в пределах от 2 до 20 см. Диаметр нормального аппендикса обычно не превышает 1 см, а вдоль всей его длины проходит канал, который открывается в просвет слепой кишки. Заслонка Герлаха, которая является складкой на входе в кишечник, также находится здесь.

Аппендикс может располагаться в разных местах внутри тела человека. Нисходящее положение означает, что отросток опущен в малый таз и граничит с мочевым пузырем, маткой или ее придатками. Это положение может стать причиной грыжи. Внутреннее (медиальное) положение означает, что аппендикс находится в толще петель кишечника и при гнойных осложнениях может вызвать перитонит и спаечную болезнь. Переднее положение граничит с передней брюшной стенкой, и его частым осложнением является образование спаек. Наружное (латеральное) положение означает, что отросток находится в правом боковом канале, и этот тип аппендицита часто становится хроническим. Подпеченочное положение означает, что отросток находится под печенью или около стенки желчного пузыря. Заднее (ретроцекальное) положение можно разделить на внутрибрюшинное и внебрюшинное. Внутриорганное (интрамуральное) положение означает, что отросток находится в стенке слепой кишки. Левосторонний аппендицит возникает при трансположении органов.

ЗАКЛЮЧЕНИЕ

Подводя итоги работы над курсовой работой важно отметить, что данная тема исследования помогает студентам медицинского углубить свои знания о физиологии и патологии аппендикса, симптомах и диагностике острого аппендицита, методах лечения и профилактике осложнений. Кроме того, данная курсовая работа может быть полезна для изучения принципов лечения других заболеваний желудочно-кишечного тракта.

В ходе работы над данной курсовой работой были получены следующие выводы:

1.Острый аппендицит – это воспаление червеобразоного отростка слепой кишки, который расположен в правом нижнем квадранте живота.

2. В настоящее время существует множество теорий, которые объясняют возникновение острого аппендицита, является свидетельством того, что окончательная причина этого заболевания до сих пор не установлена.

3.Основные клинические признаки острого аппендицита включают внезапную боль в правой нижней части живота, которая может начаться с легкой боли и затем усилиться, повышенную температуру тела, тошноту и рвоту, а также болезненность при пальпации правой нижней части живота.

4. Диагностика острого аппендицита в настощее время состоит из клинического обследования пациента, а также проведения инструментальных и лабораторных методов исследования.

5. Профессиональная деятельность фельдшера при оказании неотложной медицинской помощи пациентам с острым аппендицитом на догоспитальном этапе должна быть направлена на быстрое и квалифицированное действие, которое способствует сохранению жизни и здоровья пациента.

6. При остром аппендиците лечебная тактика заключается в более раннем удалении восполенного червообразного отростка – аппендэктомия, которая проводится открытым или лапароскопическим способом.

СПИСОК ИСПОЛЬЗОВАННОЙ ЛИТЕРАТУРЫ

1. Ачкасов Е.Е., Пугаев А.В. Острый аппендицит / под ред. Е.Е. Ачкасова, А.В. Пугаева – Изательство: Триада-Х, 2021. – 168 с.

2. Алекберзаде А.В., Липницкий Е.М. Острый аппендицит: учебно-методическое пособие для студентов медицинских вузов / А.В. Алекберзаде, Е.М. Липницкого – Изательство: ФГБОУ ВО Первый Московский государственный университет имени И.М. Сеченова. – 2018. – 38 с.

3. Виницкая И.М. Первая медицинская помощь при основных хирургических заболеваниях и травмах: учебник / под ред. И.М. Виницкой, Е.Б. Котовской –Ростов н/Д: Феникс, 2019. – 378 с.

4. Верткин А.Л. Скорая медицинская помощь: руководство для фельдшеров и медицинских сестер / под ред. А.Л. Верткина– Эксмо, 2021. – 528 с.

5. Копылов А.П. Особенности внутренних болезней / под ред. А.П. Копылова – М: Высшая школа, 2018. – 365 с.

6. Кулезнова Ю.В. Ультразвуковое исследование в диагностике и лечении острого аппендицита / под ред. З.А. Лемешко, Р.Е. Израилова – Изательство: ГЭОТАР-Медиа, 2019. – 72 с.

7. Мухина Н.А. Внутренние болезни: учебник: в 2-х томах / под ред. Н.А. Мухиной, В.С. Моисеева, А.И. Мартынова - 3-е изд., испр. и доп.- М: ГЭОТАР-Медиа, 2020. – 581 с.

8. Рылюк А.Ф. Топографическая анатомия и хирургия органов брюшной полости / под ред. А.Ф. Рылюка– Минск: Вышая школа, 2018. – 319 с.

9. Сиротко В.Л. Всё о внутренних болезнях: учебной пособие для аспирантов / под ред. В.Л. Сиротко – М: Высшая школа, 2018. – 280 с.

10. Совцов С.А. Современные принципы диагностики и лечения острого аппендицита / под ред. С.А. Совцова – Изательство: Lambert Academic Publishing, 2019. – 272 с.

ПРИЛОЖЕНИЯ

Приложение 1
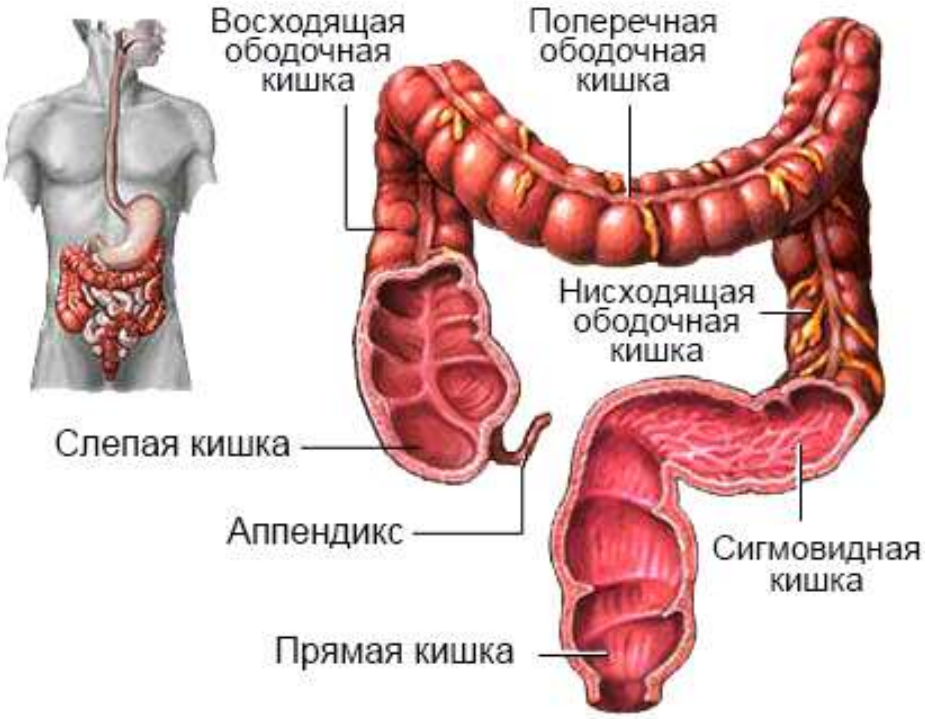
Червеобразный отросток