

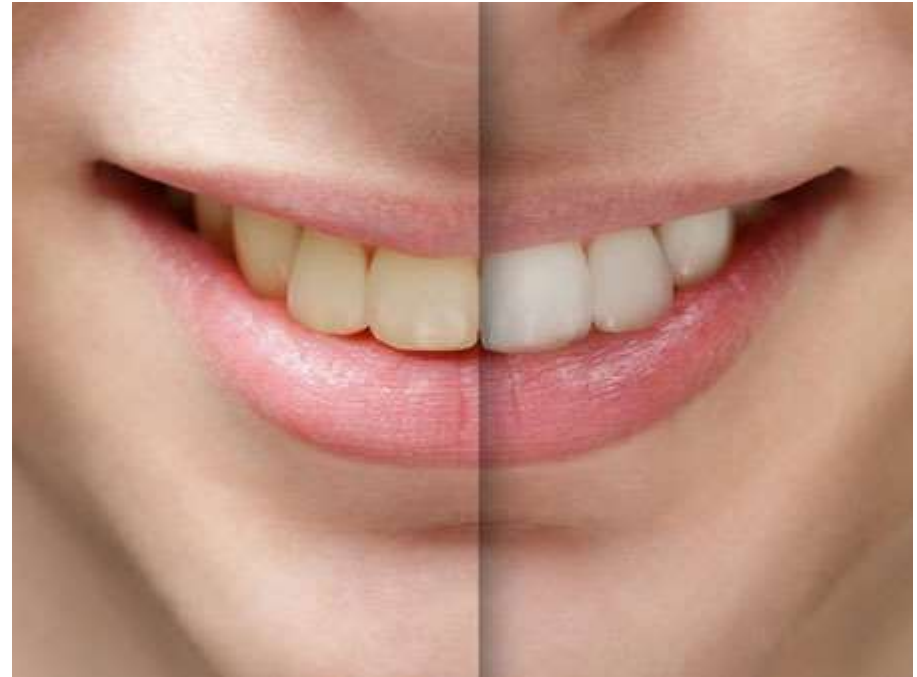
Реализация эстетических закономерностей
при протезировании современными
конструкциями съемных пластиночных и
бюгельных протезов. Основные
эстетические закономерности при
ортопедическом лечении пациентов.
Основные причины изменения цвета зубов

Выполнил(а):

Руководитель:

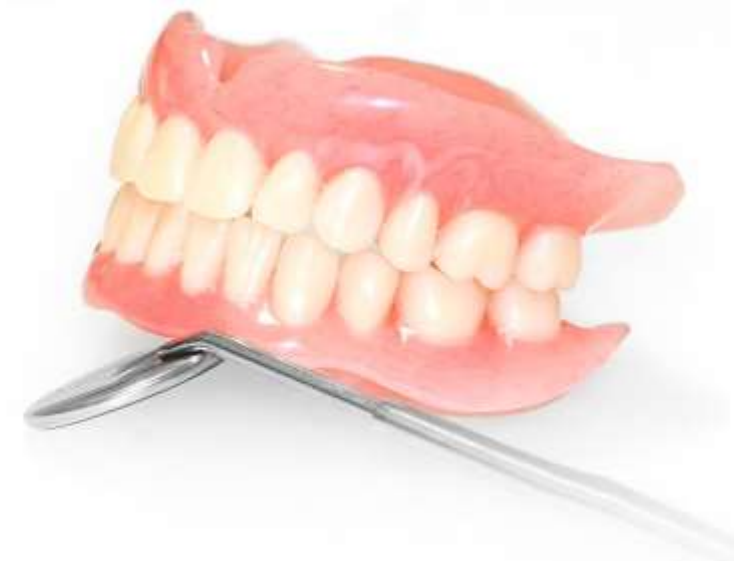Разновидности изменения цветового оттенка зубной эмали

1. Внутреннее изменение – происходит во внутренней части строения зуба – дентин. Зуб покрывается серыми, желтыми пятнами или темнеет.
2. Внешнее изменение – процесс протекает во внешнем слое, порча отображается появлением на поверхности зуба желтых пятен, белых полос, провалах.



Эстетические закономерностей при протезировании съемных пластиночных и бюгельных протезов

Эстетика съемных протезов так же зависит от выбора и постановки искусственных зубов, цвета и моделирования искусственной десны и видимости фиксирующих элементов протеза. Если обойтись без искусственной десны нельзя, то ее поверхность должна быть отмоделирована в соответствии с естественной десной. Прозрачная искусственная десна воспринимает цвет слизистой оболочки и делается незаметной. Не стоит опускать эстетические аспекты и при выборе фиксирующих элементов протеза. Видные при улыбке кламмеры не делают внешний вид пациентов привлекательным. Эстетическим целям лучше отвечают балочные системы и аттачмены



Спасибо за внимание!